K. Hammer, Klagenfurt
C. Painsi, Klagenfurt
R. Hügel, Wien

Blasenbildende Autoimmundermatosen – eine Übersicht

Bei den bullösen Autoimmundermatosen handelt es sich um eine Gruppe autoimmunologischer Erkrankungen, denen ein Auftreten von Autoantikörpern gegen Struktur- und Adhäsionsmoleküle der Haut bzw. Schleimhaut gemeinsam ist. Als Folge der Dysregulation sowohl der adaptiven humoralen als auch der zellulären Immunität entstehen Spaltbildungen, die klinisch mit Blasen und Erosionen an Haut und/oder Schleimhäuten einhergehen.[1–4]

Hinsichtlich der Lokalisation der Spaltbildung ist es möglich, die bullösen Autoimmundermatosen orientierend in zwei Hauptgruppen einzuteilen:

1. Bullöse Autoimmundermatosen mit intraepithelialem Adhäsionsverlust
   - Pemphiguserkrankungen
2. Bullöse Autoimmundermatosen mit subepithelialem Adhäsionsverlust
   - Pemphigoiderkrankungen
   - Lineare IgA-Dermatose
   - Epidermolysis bullosa acquisita
   - Dermatitis herpetiformis Duhring

Pemphiguserkrankungen

Bei Erkrankungen der Pemphigusgruppe kommt es zum Verlust des intraepithelialen Zell-Zell-Kontaktes durch Autoantikörper gegen Proteine der Desmosomen (Abb. 1) mit der Folge einer oberflächlich gelegenen intraepidermalen Spaltbildung.

Klinisch und immunpathologisch lassen sich verschiedene Pemphigusformen unterscheiden. Circa 80% der Pemphiguserkrankungen entfallen auf den Pemphigus vulgaris, der sich bevorzugt zwischen dem 4. und 6. Lebensjahrzehnt manifestiert und mit einer Inzidenz von 0,1–0,5/100 000/Jahr auftritt. Ätiopathogenetisch finden sich immer Autoantikörper gegen Desmoglein 3. Zu Beginn der Erkrankung zeigen sich meist sehr schmerzhafte enorale Schleimhauterosionen (Abb. 2a) und nicht selten erfolgt die Erstvorstellung beim Facharzt für Hals-Nasen-Ohren-Krankheiten. Fakultativ finden sich beim Pemphigus vulgaris auch Antikörper gegen Desmoglein 1 mit konsekutiv auch Befall der verhornten Haut (Abb. 2b, d). Das klinische Erscheinungsbild an der Haut ist geprägt durch äußerst vulnerable Blasen mit dünnem Blasendach, welche rasch zerreißen und sich daher meist nicht mehr als Blasen, sondern als (sekundär verkrustete) Erosionen präsentieren. Das Nikolski-Phänomen I (Abschiebbarkeit der oberen Epidermisschichten durch tangentialen Zug auf intakter Haut) kann in der klinischen Untersuchung ausgelöst werden.[4]

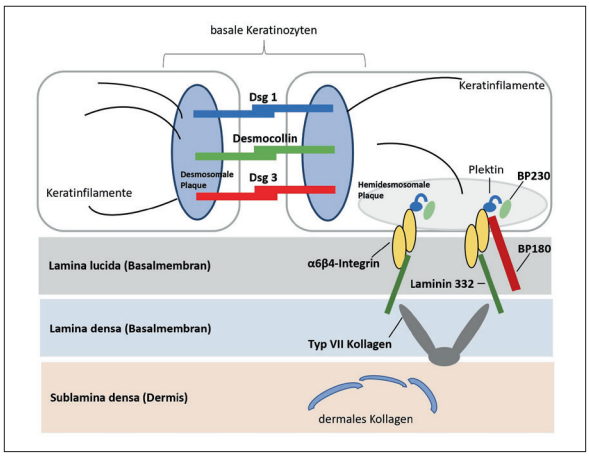

Abb. 1: Desmosomen vermitteln die Adhäsion zwischen Keratinozyten. Desmoglein 1 (Dsg1) und Desmoglein 3 (Dsg3) sind die häufigsten Zielantigene bei den Pemphiguserkrankungen. Hemidesmosomen sind Bestandteile des komplexen Proteinnetzwerks der dermoepidermalen Junktionszone und dienen der Verankerung der basalen epidermalen Keratinozyten mit der darunterliegenden Basalmembran und Dermis. Dabei interagieren Zytokeratinfilamente der basalen Keratinozyten über die hemidesmosomale Plaque, u.a. bestehend aus BP230 und Plektin, mit transmembranösen Proteinen wie BP180 und α6β4-Integrin. Letztere stehen wiederum u.a. über Laminin 332 und Typ-VII-Kollagen mit dermalen Kollagenfasern in Verbindung

Demgegenüber finden sich bei der zweithäufigsten Pemphiguserkrankung – dem Pemphigus foliaceus – Autoantikörper nur gegen Desmoglein 1, nicht aber Desmoglein 3. Entsprechend dem Expressionsmuster der Desmogleine betrifft diese Erkrankung daher ausschließlich die verhornenden Hautareale und nicht die Schleimhäute. Auch hier sind intakte Blasen fast nie zu finden, dafür flächenhafte Erosionen mit z.T. blätterteigartiger Schuppung. Die Hauterscheinungen beginnen häufig am behaarten Kopf, im Gesicht oder im Bereich der vorderen und hinteren Schweißrinne und breiten sich dann zur Peripherie hin aus.[5]

Der sehr selten auftretende paraneoplastische Pemphigus ist insbesondere mit hämatologischen Malignomen (v.a. B-Zell-Non-Hodgkin-Lymphome) assoziiert und weist Autoantikörper sowohl gegen desmosomale als auch nicht desmosomale Zielstrukturen auf. Klinisch ist er charakterisiert durch ausgedehnte schmerzhafte Erosionen und Ulzera der Schleimhäute (v.a. Mund, Lippen, Ösophagus), konjunktivale Beteiligung und polymorphe Hautveränderungen.[6]

Der IgA-Pemphigus (gekennzeichnet durch intraepidermale IgA-Ablagerungen in der Hautbiopsie zur direkten Immunfluoreszenz) (Abb. 3c) ist die seltenste der Pemphigusvarianten.[6] Klinisch finden sich Pusteln und Vesikel auf erythematösem Grund vornehmlich im Bereich der intertriginösen Areale (Abb. 3a, b).

Bei allen Patienten, bei denen ein Pemphigus diagnostiziert wurde, sollte eine sorgfältige Medikamentenanamnese durchgeführt werden, da Arzneimittel wie Penicillamin (das jedoch heutzutage nur noch sehr selten in der Behandlung rheumatischer Erkrankungen zum Einsatz kommt), aber auch ACE-Hemmer wie Captopril, Enalapril oder Lisinopril eine Pemphiguserkrankung induzieren können.

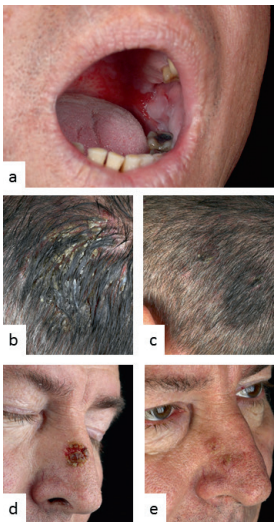

Abb. 2: 55-jähriger Patient mit flächenhaften schmerzhaften Erosionen im Bereich der Wangen und des Gaumens (a) mit sekundär verkrusteten Erosionen an der Kopfhaut (b) sowie an der Nase (d). Die Gabe hochdosierter systemischer Steroide (initial 2mg/kg KG Prednisolon) in Kombination mit Azathioprin sowie im Verlauf Mycophenolatmofetil führte zu keiner Besserung. Erst nach der Gabe von zwei Zyklen Rituximab konnte eine Remission erzielt werden

Blasenbildende Autoimmundermatosen mit subepithelialem Adhäsionsverlust

Bei den Pemphigoiderkrankungen zeigen sich die Blasen an der Haut aufgrund der tiefer liegenden subepidermalen Spaltbildung deutlich stabiler und praller als bei den Pemphiguserkrankungen. Häufig leiden die Patienten an starkem Juckreiz. Das klinische Bild ist heterogen.

Das bullöse Pemphigoid (BP) ist mit einer Inzidenz von 12–21 Fällen pro 1 000 000 Einwohner/Jahr die häufigste bullöse Autoimmundermatose. Das Haupterkrankungsalter liegt zwischen dem 60. und 90. Lebensjahr und als Folge der allgemein steigenden Lebenserwartung hat sich die Inzidenz in den letzten Jahren stark erhöht. Charakteristisch für das bullöse Pemphigoid ist das Vorliegen von Autoantikörpern gegen zwei hemidesmosomale Strukturproteine der Basalmembranzone: BP180 und/oder (seltener) BP230 (Abb. 1). Klinisch präsentiert sich das bullöse Pemphigoid durch pralle, mit seröser Flüssigkeit gefüllte Blasen, disseminierte Erytheme sowie urtikarielle Läsionen, gefolgt von Erosionen und Krusten (Abb. 4a, b). Die Schleimhäute sind zu 10–30% mitbetroffen. In einem prämonitorischen Stadium kann die Erkrankung über Monate bis Jahre ohne Blasenbildung verlaufen. Bei älteren Patienten mit starkem Juckreiz und polymorphen Hautläsionen (Ekzemherde, urtikariell anmutende Plaques, Exkoriationen als Folge des Pruritus) sollte daher differenzialdiagnostisch immer an ein präbullöses Stadium eines BP gedacht werden.[7]

Der Terminus Schleimhautpemphigoid umfasst eine heterogene Gruppe seltener Erkrankungen aus dem Spektrum der bullösen Autoimmundermatosen, die mit einer subepithelialen bzw. subepidermalen Blasenbildung einhergeht und bei der die chronisch-entzündlichen Veränderungen überwiegend im Bereich der Schleimhäute stattfinden. Die Blasenbildung wird durch Autoantikörper gegen Adhäsionsmoleküle der dermoepidermalen Junktionszone hervorgerufen, wobei mindestens zehn verschiedene Zielantigene identifiziert wurden. Am häufigsten finden sich zirkulierende IgG- und/oder IgA-Autoantikörper gegen BP180. Seltener werden Autoantikörper gegen BP230, Laminin-332, α6β4-Integrin, Laminin 6 oder Kollagen VII nachgewiesen (Abb. 1). Die Identifizierung des Zielantigens ist von großer Bedeutung, da bei einem Subtyp (Anti-Laminin-332-Pemphigoid) in 30% der Fälle eine Assoziation mit Malignomen beschrieben worden ist und ein entsprechender Tumorausschluss erfolgen sollte. Klinisch können beim Schleimhautpemphigoid prinzipiell alle Schleimhäute mit geschichtetem Plattenepithel betroffen sein. Am häufigsten liegt eine Beteiligung der Mundschleimhaut, initial mit dem Bild einer desquamativen Gingivitis, vor. Die Augenbeteiligung beginnt meist einseitig unter dem klinischen Bild einer Konjunktivitis, im Verlauf treten eine Verkürzung der konjunktivalen Umschlagfalten

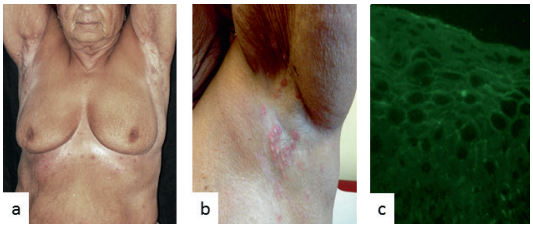

Abb. 3: Eine 81-jährige Patientin entwickelte Pusteln und Vesikel auf erythematösem Grund im Bereich der intertriginösen Areale (a, b). In einer periläsionalen Biopsie zur direkten Immunfluoreszenz fanden sich IgA-Ablagerungen interzellulär in der Epidermis (c). Eine immunsuppressive Therapie mit initial 1mg/kg KG Prednisolon in Kombination mit Mycophenolatmofetil führte zu einer raschen Abheilung mit anhaltender Remission

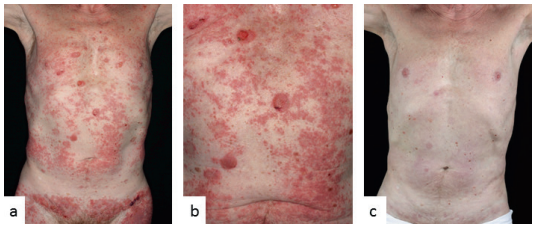

Abb. 4: Ein 75-jähriger Patient mit einem ausgeprägten bullösen Pemphigoid mit Blasen und Erosionen über das gesamte Integument verteilt (a, b) zeigte kein Ansprechen auf eine immunsuppressive Therapie mit systemischem Kortikosteroid in Kombination mit Azathioprin und im Verlauf Mycophenolatmofetil. Erst nach 6 Zyklen hoch dosierter Immunglobulingabe (IVIG) konnte eine Remission erzielt werden (c)

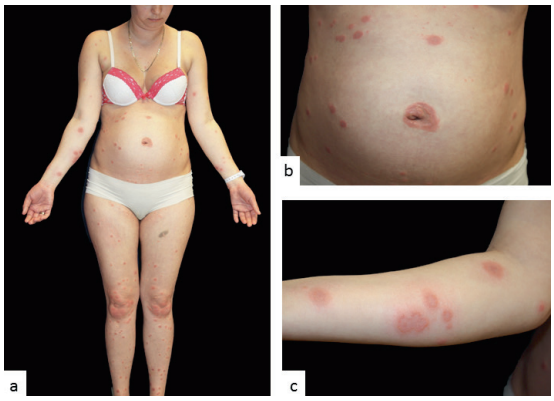

Abb. 5: 29-jährige Patientin in der 26. SSW mit Entwicklung von Hautveränderungen periumbilikal (b) und Ausbreitung über das gesamte Integument (a). Neben prallen Blasen (v.a. im Bereich der Füße und Hände) zeigten sich urtikarielle Plaques, die u.a. auch kokardenförmig imponierten (c)

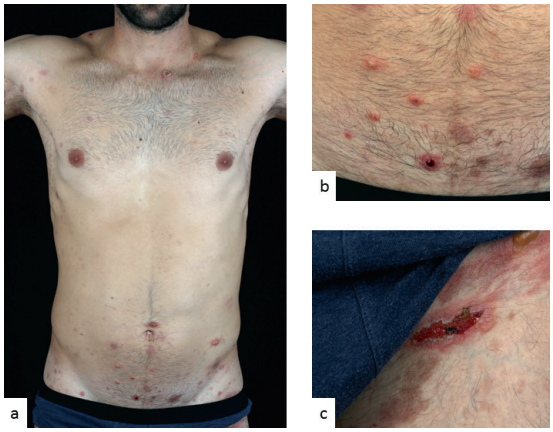

Abb. 6: Ein 30-jähriger Patient mit Blasen (c) und Pusteln (b) auf gerötetem Grund sowie Erosionen über das Integument verteilt. Mittels direkter Immunfluoreszenz konnte die Diagnose einer LAD gesichert werden. Therapeutisch zeigte sich unter der Gabe von Dapson in Kombination mit systemischen Steroiden keine Befundbesserung, sodass zuletzt eine zusätzliche Therapie mit hoch dosierter Immunglobulingabe (IVIG) begonnen wurde

(Fornices), Symblepharon, Trichiasis, Synechien und eine Korneaatrophie letztendlich mit Gefahr der Erblindung auf. Endonasale Verkrustungen, Epistaxis, Dysphagie sowie Heiserkeit und Stridor finden sich bei nasopharyngealer Beteiligung bzw. bei Larynxbefall. Bei Männern können bei genitalem Befall Adhäsionen zwischen Glans penis und Präputium auftreten, bei Frauen eine Verlegung des Introitus vaginae. Eine Hautbeteiligung – klinisch dann ähnlich dem bullösen Pemphigoid – findet sich in ca. 20% aller Fälle.[7]

Beim Pemphigoid gestationis (PG) handelt es sich um eine seltene Schwangerschaftsdermatose, die im II. und III. Trimenon oder unmittelbar postpartal auftreten kann und pathophysiologisch dem bullösen Pemphigoid sehr ähnlich ist.[7] Wie bei diesem sind BP180 und – wesentlich seltener – BP230 die entscheidenden Zielantigene. Die Ursache für die Entwicklung von Autoantikörpern ist bislang noch nicht geklärt. Eine wichtige Rolle scheint das HLA-System in der genetischen Prädisposition zu spielen. Diskutiert wird, dass die Präsentation von plazentaren Autoantigenen zusammen mit paternalen HLA-Klasse-II-Molekülen zu einer Induktion von Autoantikörpern führt. Klinisch geht der Entwicklung spezifischer Efflorescenzen häufig ein Prodromalstadium mit intensivem Pruritus voraus. Die Hautveränderungen beginnen meist periumbilikal (Abb. 5b) und können sich dann über das gesamte Integument ausbreiten. Die häufigsten Läsionen sind urtikarielle Papeln und/oder Plaques, die gelegentlich auch korkadenförmig imponieren. Erst im Verlauf entwickeln sich bei den meisten Patientinnen gruppierte Bläschen oder pralle Blasen (Abb. 6).

Die lineare IgA-Dermatose (LAD) ist die häufigste autoimmunbullöse Dermatose des Kindesalters und beginnt dann meist vor dem 6. Lebensjahr. Im Erwachsenenalter ist eine Erstmanifestation in jedem Lebensalter möglich, häufiger jedoch erst nach dem 60. Lebensjahr.[8] Wie das Schleimhautpemphigoid gilt sie als heterogenes Krankheitsbild. Charakteristisch sind lineare Ablagerungen vom IgA-Typ entlang der dermoepidermalen Junktionszone in der Hautbiopsie zur direkten Immunfluoreszenz. Die IgA-Autoantikörper richten sich am häufigsten gegen ein 97-kDa-Protein (LABD-97) und ein 120-kDa-Protein (LAD-1), die durch proteolytische Spaltung des extrazellulären Teils von BP180 entstehen. Klinisch finden sich häufig anulär bzw. polyzyklisch angeordnete Blasen auf gesunder oder erythematöser Haut mit im Kindesalter bevorzugtem Befall von Gesicht (v.a. perioral und Ohren), Anogenitalregion sowie seltener an Stamm, Händen und Füßen (Abb. 6). An den Schleimhäuten, insbesondere an den Konjunktiven, kann es, wie beim Schleimhautpemphigoid, zur Narbenbildung bis hin zur Erblindung kommen.

Das klinische Bild der Epidermolysis bullosa acquisita (EBA), bei der ätiopathogenetisch Antikörper der Klasse IgG (und IgA) gegen Kollagen VII vorliegen (Abb. 1), variiert stark. Bei der mechanobullösen Variante weist die Haut eine starke Verletzlichkeit auf und es finden sich Blasen und Erosionen, die narbig oder mit Milien abheilen, insbesondere im Bereich mechanisch belasteter Areale wie Handrücken, Ellenbogen, Knie, Sakralregion und Zehen. Bei den entzündlichen Varianten zeigt diese Erkrankung ein klinisches Bild, das vom bullösen Pemphigoid oder dem Schleimhautpemphigoid nur schwer zu unterscheiden sein kann.[9]

Bei der Dermatitis herpetiformis Duhring handelt es sich um eine seltene kutane Unterform der glutensensitiven Krank-

Erkrankung	Klinik	Antigen	Direkte Immunfluoreszenz
I. Bullöse Autoimmundermatosen mit intraepithelialem Adhäsionsverlust			
Pemphigus vulgaris	schmerzhafte Erosionen v.a. der oralen Schleimhäute; fragile Blasen am gesamten Integument; Nikolski I und II positiv	Desmoglein 3 und 1	IgG und/oder C3 interzellulär im Epithel
Pemphigus foliaceus	keine Schleimhautbeteiligung schmerzhafte Erosionen blätterteigartige Krusten initial v.a. in den seborrhoischen Arealen	Desmoglein 1	IgG und/oder C3 interzellulär im Epithel
Paraneoplastischer Pemphigus	massiv schmerzhafte Schleimhauterosionen hämorrhagische Stomatitis multiforme Erytheme intrapulmonale Hämorrhagie	Desmoglein 3 Periplakin Envoplakin Desmoglein 1 B 230	IgG und/oder C3 interzellulär im Epithel gleichzeitig IgG/C3 linear an der Basalmembran
Arzneimittelinduzierter Pemphigus	klinisches Bild des P. foliaceus Schleimhautbefall in seltenen Fällen ACE-Hemmer	Desmoglein 1 und 3	IgG und/oder C3 interzellulär im Epithel
IgA-Pemphigus	Pusteln intertriginös anuläre Plaques v.a. in der Peripherie	Desmocollin 1–3	IgA interzellulär im Epithel
II. Bullöse Autoimmundermatosen mit subepithelialem Adhäsionsverlust			
Bullöses Pemphigoid	pralle Blasen, Erosionen Erytheme, z.T. urtikarieller Aspekt Schleimhautbefall in 10–30% der Fälle Pruritus (cave: präbullöses Stadium)	BP180 BP230	IgG und/oder C3 (mitunter auch IgA) linear an der Basalmembran
Schleimhautpemphigoid	Erosionen und Blasen der Schleimhäute Synechien Narbenbildung kutaner Befall meist an Kopfhaut Befall der Konjunktiven → Gefahr der Erblindung	BP180 Laminin332 α6β4 Integrin Typ-VII-Kollagen BP230	IgG, IgA und/oder C3 linear an der Basalmembran
Pemphigoid gestationis	Auftreten im II. und III. Trimenon oder postpartal Beginn periumbilikal mit möglicher Generalisation urtikarieller, kokardenartiger Papeln sowie Plaques Blasen im Verlauf	BP180 BP230	IgG und/oder C3 linear an der Basalmembran
Lineare IgA-Dermatose	perlschnurartig angeordnete Blasen urtikarielle Erytheme Schleimhautbeteiligung im Erwachsenenalter am häufigsten Kinder < 6 Jahre betroffen	LAD-1 (lösliche Ektodomäne von BP180)	IgA linear an der Basalmembran
Epidermolysis bullosa acquisita	<u>Mechanische Form:</u> vulnerable fragile Haut Blasen, Erosionen mit Milien v.a. an Händen, Armen und Füßen Nageldystrophie und Alopezie <u>Inflammatorische Form:</u> Blasen/Erosionen über Integument („BP-ähnlich“) Schleimhautpemphigoid-imitierende Variante	Kollagen VII	IgG und/oder IgA und/oder C3 linear an der Basalmembran
Dermatitis herpetiformis Duhring	erythematöse Papeln und Bläschen v.a. gluteal/sakral sowie Ellbogen und Knie streckseitig massiver z.T. brennender Pruritus	epidermale Transglutaminase (TG3) TG2	IgA granulär an der Basalmembran oder grobschollig in den Papillenspitzen

Tab. 1: Klinik, Zielantigene und Charakteristika der direkten Immunfluoreszenz blasenbildender Autoimmundermatosen

heiten. Als Autoantigene konnten vor einigen Jahren die epidermale Transglutaminase (Transglutaminase 3) sowie die Gewebstransglutaminase (Transglutaminase 2) identifiziert werden. Patienten mit dieser Erkrankung entwickeln Papeln und Bläschen vor allem an den Streckseiten der Extremitäten, am behaarten Kopf, gluteal und sakral. Es handelt sich um eine extrem juckende Erkrankung. Daher sollte bei jedem Patienten mit im Vordergrund stehenden Kratzexkoriationen im Bereich der genannten Prädilektionsstellen ein Morbus Duhring in Betracht gezogen werden.

Diagnostik bullöser Autoimmundermatosen

Mittels Hautbiopsien zur konventionellen histologischen Untersuchung kann die Lokalisation der Spaltbildung dargestellt werden. Der diagnostische Goldstandard ist jedoch der Nachweis gewebegebundener Autoantikörper (IgG, IgA und/oder Komplementfaktor C3) in Biopsien periläsionaler Haut mittels direkter Immunfluoreszenz. Die Lokalisation der Antikörper interzellulär in der Epidermis oder entlang der dermoepidermalen Junktionszone erlaubt eine unmittelbare Unterscheidung zwischen dem Vorliegen einer Pemphiguserkrankung oder einer Erkrankung aus dem Spektrum der subepithelialen bullösen Autoimmundermatosen. Bei Überwiegen von Präzipitaten des IgA-Isotyps kann – abhängig vom Muster – ein IgA-Pemphigus (Abb. 3c), eine lineare IgA-Dermatose oder ein Morbus Duhring diagnostiziert werden.

In Ergänzung zu den (Schleim-)Hautbiopsien und zur exakten Charakterisierung der verschiedenen Unterformen bedarf es serologischer Untersuchungen. Als Screeningtest hat sich hierfür die indirekte Immunfluoreszenz auf Affenösophagus sowie auf humaner Salzspalthaut etabliert. Die Identifizierung der Zielantigene erfolgt anschließend mithilfe verschiedener ELISA und ggf. spezifischer Immunoblot-Untersuchungen.[3]

Die Autoantikörperkonzentrationen im Serum von Pemphigus- und Pemphigoidpatienten korrelieren meist gut mit der Krankheitsaktivität und eignen sich aus diesem Grund auch für das Monitoring der Krankheitsaktivität und zur Einschätzung des weiteren Therapiebedarfs.

Therapie der bullösen Autoimmundermatosen

Im Allgemeinen richtet sich die Therapie der blasenbildenden Autoimmundermatosen nach dem Schweregrad einerseits und der diagnostizierten Unterform andererseits. Im Falle beispielsweise eines milden lokalisierten bullösen Pemphigoids kann eine reine Lokalbehandlung mit hochpotenten Steroiden der Klasse IV (Clobetasolpropionat 0,05% Salbe) ausreichend sein. In den meisten Fällen jedoch ist eine systemische Kortikosteroidgabe in Kombination mit anderen Immunsuppressiva (z.B. Azathioprin, Mycophenolat, Cyclosporin, Methotrexat, Cyclophosphamid) indiziert. Dapson ist Mittel der ersten Wahl bei der linearen IgA-Dermatose, der Dermatitis herpetiformis Duhring und dem unkomplizierten rein oralen Schleimhautpemphigoid. In schweren oder therapieresistenten Fällen können intravenöse Immunglobuline (IVIG), Immunadsorption und/oder Rituximab eingesetzt werden.[10] In den letzten Jahren wurden zudem mehrfach Fallberichte publiziert, die die Wirksamkeit einer Therapie mit dem Anti-IgE-Antikörper Omalizumab beim bullösen Pemphigoid demonstrieren.[11] Die pathogenetische Bedeutung von Antikörpern der IgE-Klasse ist derzeit Gegenstand intensiver Grundlagenforschung.[12]

Die Betreuung von Patienten mit blasenbildenden Autoimmundermatosen sollte in spezialisierten Zentren erfolgen und erfordert – insbesondere bei Vorliegen eines Subtyps mit Schleimhautbefall – einen interdisziplinären Ansatz mit Involvierung von Ophtalmologen, HNO-Ärzten, Zahnärzten, Gynäkologen, Gastroenterologen sowie der/dem dermatologischen Fachärztin/-arzt als Koordinator. ■

Autoren:
Katrin Hammer[1]
Clemens Painsi[1]
Rainer Hügel[2]

[1] Abteilung für Dermatologie und Venerologie, Klinikum Klagenfurt am Wörthersee
[2] Entzündungszentrum Wien (EZW)

Korrespondenzadresse:
Priv.-Doz. Dr. **Rainer Hügel**
Entzündungszentrum Wien – EZW
Wattmanngasse 13, 1130 Wien
E-Mail: huegel@ezw-haut.at
■0918

Literatur :

1 Kneisel A, Hertl M: Autoimmune bullous skin diseases. Part 1: Clinical manifestations. J Dtsch Dermatol Ges 2011; 9(10): 844-56 **2** Kneisel A, Hertl M: Autoimmune bullous skin diseases. Part 2: Diagnosis and therapy. J Dtsch Dermatol Ges 2011; 9: 927-47 **3** Schmidt E, Groves R: Immunobullous diseases. In: Griffith C, Barker J, Chalmers R, Bleiker T, Creamer D (Eds): Rook's Textbook of Dermatology. Part 3, chapter 50. 9th edition, Chichester: Wiley-Blackwell, 2016; 50: 1-56 **4** Schmidt E, Zillikens D: The diagnosis and treatment of autoimmune blistering skin diseases. Dtsch Arztebl Int 2011; 108: 399-405 **5** James KA, Culton DA, Diaz LA, Kirk A: Diagnosis and clinical features of pemphigus foliaceus. Dermatol Clin 2011; 29(3): 405-412 **6** Paolino G, Didona D, Magliulo G et al.: Paraneoplastic pemphigus: insight into the autoimmune pathogenesis, clinical features and therapy. Int J Mol Sci 2017; 18(12): 2532 **7** Schmidt E, Zillikens D: Pemphigoid diseases. Lancet 2013; 381: 320-32 **8** Fortuna G, Marinkovich MP: Linear immunoglobulin A bullous dermatosis. Clin Dermatol 2012; 30(1): 38-50 **9** Koga H, Prost-Squarcioni C, Iwata H et al.: Epidermolysis bullosa acquisita: the 2019 update. Front Med (Lausanne) 2019; 5: 362 **10** Eming R, Sticherling M, Hofmann SC et al.: S2k guidelines for the treatment of pemphigus vulgaris/foliaceus and bullous pemphigoid. J Dtsch Dermatol Ges 2015; 13: 833-44 **11** Yu KK, Crew AB, Messingham KA et al.: Omalizumab therapy for bullous pemphigoid. J Am Acad Dermatol 2014; 71(3): 468-74 **12** van Beek N, Schulze FS, Zillikens D, Schmidt E: IgE-mediated mechanisms in bullous pemphigoid and other autoimmune bullous diseases. Expert Rev Clin Immunol 2016; 12(3): 267-77